Lane Medical Library

Aus der psychiatrischen Klinik der Universität Jena
(Hofrath Prof. Dr. Binswanger).

Apoplectischer Insult in Folge eines Erweichungsherdes in der Brücke und spätere Dementia paralytica.

Inaugural-Dissertation

der

medicinischen Fakultät zu Jena

zur

Erlangung der Doctorwürde

in der

Medicin, Chirurgie und Geburtshülfe

vorgelegt von

Karl Volland,
approb. Arzt aus Ulrichshalben.

Mit einer lithographirten Tafel.

Berlin 1899.
Gedruckt bei L. Schumacher.

Genehmigt von der medicinischen Facultät zu Jena auf Antrag des Herrn Hofrath Binswanger.

Jena, 23. November 1899.

W. Müller
z. Zt. Decan.

Apoplectischer Insult in Folge eines Erweichungsherdes in der Brücke und spätere Dementia paralytica.

Th. T., Strassenreinigerin, geboren am 23. März 1860.

Anamnese nach Angaben der Mutter und des Bezirksarztes: Vater war „stets schwach im Kopf“ hatte bis zum 14. Jahre Krämpfe, wurde später Potator trenuus und starb an Alkoholintoxication.

Mutter giebt an, im Alter von 25 Jahren das „rasende Nervenfieber“ gehabt zu haben, in ihrem ganzen Wesen macht sie einen etwas debilen Eindruck.

Eine Schwester der Patientin todtgeboren, angeblich in Folge von Ueberheben der Mutter. Patientin wurde normal geboren, war ein sehr schwächliches Kind, lernte erst mit zwei Jahren laufen und sprechen. Kinderkrankheiten: Masern und Frieseln. Mit fünf Jahren hatte sie „Gehirnhaut- und Rückenmarkshautentzündung“, in der Schule zeigte sie sich sehr schwach begabt. Mit 10 Jahren befiel sie das Nervenfieber („erst das stille, dann das rasende“). Als ca. 18jähriges Mädchen führte sie einen leichten Lebenswandel, erkrankte an Lues und wurde deshalb in hiesiger medicinischer Klinik specifisch behandelt. Nach einigen Jahren bekam sie, während sie mit der Mutter auf dem Markte beschäftigt war, einen Schlaganfall, der eine Lähmung der linken Körperhälfte zur Folge hatte, musste 16 Wochen zu Bett liegen und lernte erst allmälig langsam mit Krücken sich wieder forthelfen. Auch psychisch veränderte sie sich, sie wurde kindisch und schwachsinnig. Seit Sommer 1896 bestand Incontinentia urinae. 2—3 Wochen redete sie plötzlich irre, äusserte Verfolgungsideen, war total verwirrt, so dass der Bezirkarzt ihre schleunige Ueberführung in die Irrenheilanstalt für nöthig hielt, die am 7. Januar 1897 auch erfolgte.

Aus der ärztlichen Untersuchung bei der Aufnahme sei Folgendes hervorgehoben:

Haut bleich, elastisch, zahlreiche kleine frische Narben, strahlige, weissliche Narben, namentlich in der Umgebung des Anus. Urin träufelt fortwährend ab. Inguinaldrüsen links etwas geschwollen, Pupillen mittelweit, gleich. Lichtreaction beiderseits nicht prompt. Convergenzreaction vorhanden, wenig ausgiebig. Lichtreaction indirect der directen entsprechend. Augenbewegungen frei, das linke obere Augenlid hängt zuweilen etwas herab. Mundfacialisinnervation links auch in Ruhe etwas zurückbleibend, keine ausgesprochene Lähmung. Zunge gerade, ruhig.

Armbewegungen: Der rechte Oberarm 2 cm länger als der linke.

Umfang des Unterarms rechts 10 cm, unterhalb des Olecranon 21 cm,
„ „ „ links 10 „ „ „ „ 17 „
„ „ Oberarms rechts 15 „ oberhalb „ „ 21 „
„ „ „ links 15 „ „ „ „ 19 „

Ellenbogengelenk links contracturirt, desgleichen auch etwas die linken Fingergelenke. Armbewegungen rechts ausgiebig, links durch Atrophie und Contractur sehr beschränkt. Finger- und Handmuskeln links stark atrophisch, Hand links in ausgesprochener Bajonettstellung.

Beinbewegungen: Rechts ausgiebiger, beiderseits ungeschickt, kraftlos; rechts ist die Kraft etwas stärker. Bei geschlossenen Augen vermag Patientin erst nach mehreren Versuchen die Ferse auf die Kniescheibe der anderen Extremität zu bringen.

Umfang des Oberschenkels rechts 15 cm, oberhalb der Patella $37^1/_2$ cm,
„ „ „ links 15 „ „ „ „ 33 „
„ „ Unterschenkels rechts 15 „ unterhalb „ „ $26^1/_4$ „
„ „ „ links 15 „ „ „ „ $25^1/_2$ „

Eine Verkürzung ist nicht nachweisbar, Bewegungen finden in den Gelenken keinen Widerstand.

Kniephänomen beiderseits auch mit Jendrassik nicht zu erzielen.

Achillessehnenphänomen beiderseits nicht erhältlich.

Plantarreflexe rechts schwach, links gar nicht vorhanden.

Schmerzempfindlichkeit allenthalben erheblich herabgesetzt.

Gang: Der Fuss wird voll aufgesetzt. Der linke wird etwas nachgeschleift und im leichten Bogen um den anderen herumgeführt. Der linke Fuss knickt leicht nach innen. Am linken Bein ausgesprochenes Genu valgum. Der linke äussere Fussrand fällt nach unten, so dass also der innere stets erhoben erscheint.

Gesichtsfeld und Gehör intact.

Spracharticulation bei gewöhnlichen, ihr geläufigen Worten intact, bei schwereren Häsitiren, Wiederholen von Silben.

Psychischer Status: Gesichtsausdruck und Stimmung dauernd heiter, starke Demenz. Patientin lässt fortwährend Urin auch Stuhlgang unter sich.

Am 16. Januar ist eine Pneumonie zu constatiren, am 23. Januar Collapserscheinungen und Exitus letalis.

Section (Geh. Hofrath Prof. Dr. Müller): Venen längs der Mittellinie der Dorsalwirbelsäule um die Dura etwas erweitert. Dura spinalis durchweg

bleich, Innenfläche glatt. Arachnoides spinalis längs der oberen Zweidrittel des Dorsalmarks weiss getrübt, mässig verdickt. Pia spinalis zart, Gefässe in mittlerer Füllung. Klare, farblose Flüssigkeit in den Maschen. Rückenmark im Ganzen schlank, Anschwellungen deutlich. Hinterstränge im Cervicalmark etwas eingesunken, durch die Pia blassgrau durchscheinend. Halsmark eben, etwas abgeplattet. Die vorderen Stränge weiss. Im hinteren Drittel des linken Seitenstrangs blassgrau und gegen rechts verkleinert. Hinterstränge mit Ausnahme des vorderen Endes grau. Unteres Dorsalmark eben; linke Hälfte nur wenig zurückstehend gegen die rechte, Hinterstränge auch hier eingesunken, blassgrau. Lendenmark eben. Weisse Substanz weiss mit Ausnahme des hinteren Drittels der Hinterstränge, welches blassgrau, weiss, gallertig glänzend ist. Graue Substanz überall blassröthlichgrau, gut sich abhebend.

Schädel breitoval, symmetrisch, ziemlich dick, sehr dicht. Nähte deutlich.

Dura mitteldick, bleich, ihre Innenfläche beiderseits leicht fein vascularisirt und mit abziehbarerer dünner Gallertmembran belegt. Arachnoides zart, etwas grössere Pachionis auf der Höhe der Mittelkante. Pia zart, ihre Gefässe in mittlerer Füllung, in den Maschen klare, farblose Flüssigkeit; die Oberflächenwindungen annähernd gleich. Das laterale rechte Scheitelläppchen anscheinend etwas mehr prominirend als das linke.

Hypophysis mittelgross, röthlich grau. Dura basalis vorwiegend bleich, in den beiden mittleren Schädelgruben dünnen, fein vascularisirten Gallertbelag aufweisend, dunkle Leichengerinnsel in den Querblutleitern. Gehirn 1153.

Basale Meningen zart, ebenso die basalen Arterien. Dunkle Leichengerinnsel in beiden Carotiden. Epiphysis mittelgross, blassgrau.

Hirnstiele bleich. Aquaeductus etwas weit. Vierte Kammer etwas weit. Ependym grob granulirt. Kleinhirn mässig fest, etwas bleich. Rinde blassröthlichgrau in's Gelblichgraue. Der gezähnte Kern scharf.

Seitenkammern des Grosshirns erweitert, Ependym gegen das Foramen Monroi flach granulirt, im Innern klare, leicht röthliche Flüssigkeit Plexus zart, linkes Grosshirn mässig fest. Weisse Substanz weiss, graue blassröthlichgrau, scharf sich abhebend, Schichtung deutlich.

Pia von der Oberfläche bei Vorsicht völlig glatt abziehbar. Stammganglien deutlich. Hinterhorn in den hinteren Zweidritteln obliterirt. Unterhorn offen. Ammonshorn und Mandel blassgrauroth. Rechte Halbkugel mässig fest; Mark weiss. Rinde blassgrau, gut abgesetzt. Die grossen Ganglien bleich. Hintere Hälfte der inneren Kapsel leicht graustreifig. Hinterhorn ausgedehnt obliterirt.

Die rechte Pyramide beträchtlich weniger voluminös als die linke; auf dem Durchschnitt in 1 mm dicker Schicht grau, nur der mediale hintere, der Olive unmittelbar anliegende Theil erhalten. In der Mitte der Brücke, dicht neben der Raphe, 3 mm unter der Oberfläche, ein über erbsengrosser gezackter, von leicht gefärbter Wand umsäumter Verflüssigungsherd.

Pleura der linken Lunge von Bindegewebe bedeckt. Bronchien blassbläulichroth, etwas eitriger Schleim im Lumen. Einzelne Bronchialdrüsen umschrie-

ben verkalkt. Oberlappen der rechten Lunge grauroth, lufthaltig, ebenso der Mittellappen, dessen Vorderrand streckenweise schiefergrau, derb, luftleer. Aorta 43, Intima unbedeutend weiss gefleckt.

Tricuspidalsegel am Saum in mässigem Grade verdickt, weiss getrübt. Unbedeutende Weissfleckung der Kranzadern. Linsengrosse, geglättete, schwielige Verdickung der Mitte des grossen Bicuspidalsegels.

Linkes Nierenbecken und linker Ureter erweitert; im Innern rothgelber, einzelne Eiterflocken führender Harn. Nierensubstanz links in Rinde und Mark leicht gleichförmig geschwunden.

Die Enden beider Tuben mit dem Bauchfell verwachsen, Fimbrien nicht unterscheidbar. Zahlreiche lose Verwachsungen zwischen hinterer Uteruswand und dem Rectum. Seitwärts vom verwachsenen Ende der linken Tube etwas eingedickter, zäher Eiter in einem Blindsack medialwärts vom linken Eierstock, letzterer stark geschwunden, blassröthlichgrau; auch der rechte Eierstock stark geschwunden. Peritonealüberzug verdickt.

Die in Formol aufbewahrten Hirntheile, Pedunculi, Pons, Medulla oblongata und Rückenmark wurden sodann mit der neuen Weigert'schen Beizung behandelt, in Celloidin eingebettet, darauf in Schnittserien zerlegt und nach Weigert-Pal gefärbt. An einigen Schnitten wurde auch noch eine Nachfärbung mit Urancarmin vorgenommen, wodurch Gliagewebe, Ganglienzellen und theilweise auch Achsencylinder eine sehr schöne Rothfärbung erhielten. Bei der Durchmusterung der Schnitte findet man in der Höhe des Trigeminusaustrittes rechts, stellenweise dicht neben der Raphe, die dadurch in ihrem unteren Theile etwas nach links verschoben ist, den Krankheitsherd, der in seiner ganzen Länge einen ungleichmässigen Gewebsdefect bildend, oben durch intact gebliebene Fasern des Stratum profundum pontis begrenzt wird und vom untern Rande des Pons ca. 3 mm entfernt ist. Einen der Querschnitte stellt Photogramm I. dar. Der grösste Theil der oberen, die ganze mittlere und ein grosser Theil der ventralen Querfaserung, die gesammte Pyramidenbahn ausser spärlichen, dorsal von der Läsion gelegenen und einigen stärkeren ventral und lateral gelagerten Bündeln sind durch die grösste Breitenausdehnung des ca. 12 mm langen Herdes der Zerstörung anheimfallen.

Oberhalb des eben beschriebenen grossen, nur durch einige wenige Fasern des Stratum profundum pontis von ihm getrennt, findet sich auf den centralwärts liegenden Schnitten ein bedeutend kleinerer Gewebsdefect, der an der Stelle seiner grössten Ausdehnung auch zur Unterbrechung von wenigen basalsten Schleifenfasern geführt hat. Die Begrenzung beider Defecte wird gebildet von einem zarten Gewebe, das nach der Peripherie zu eine derbere Beschaffenheit annimmt und überall Glia- und zahlreiche Körnchenzellen, dazwischen eine körnige Grundsubstanz, zuweilen auch roth tingirte Gliafasern erkennen lässt. Durchzogen ist das ganze Gewebe von spärlichen, wirr durcheinander liegenden Fasern, die, zweifellos den querverlaufenden Brückenfasern angehörig, einzeln und in Zügen sich vorfinden und im Uebrigen eine normal gefärbte Myelinscheide darbieten. Auch vereinzelte Corpora amylacea sind sichtbar. Das ganze Gewebe ist durchsetzt von grösseren und namentlich von

sehr zahlreichen kleineren Gefässen, von denen besonders die kleinen Venen eine pralle Füllung ihres Lumens aufweisen. Ausserdem ist noch eine starke Ausweitung der perivasculären Hohlräume zuweilen zu constatiren, deutlich hervortretend ist auch die aneurysmatische Wandveränderung an den Gefässen in der unmittelbaren Begrenzung des Gewebsdefectes. Ebenfalls als Folgen von atheromatösen Processen sind die überall sich zeigenden Wandverdickungen an den Gefässen, Arterien wie Venen, zu betrachten.

Bei der Durchmusterung der centralwärts gelegenen Schnitte beobachten wir bald eine allmälige, fast vollkommene Wiederherstellung der normalen Gewebsformation, so dass im Gebiet der Hirnstiele an der Basis im Querschnittsfeld der Pyramidenbahnen nur ein sehr unbedeutender Faserausfall auf der Seite des Herdes sich vorfindet, wie die Vergleichung mit normalen Präparaten derselben Region ergiebt. Eingreifende Veränderungen, im Ausfall von specifischem und entsprechender Wucherung von Narbengeweben bestehend, treten uns entgegen, wenn wir die Schnitte in abwärts steigender Reihe einer genauen Durchmusterung unterwerfen. Je mehr wir nämlich in die Höhe der Schnitte gelangen, wo uns die Anfänge des Facialiskerns mit seinem Kernschenkel entgegentreten, der Abducenskern, im Facialisknie liegend, seine bogenförmig nach dem Fusse verlaufenden Wurzelfasern entsendet und der grosszellige Acusticuskern mit seinen ersten Anfängen sichtbar wird, beobachten wir zuerst auf der dem Herde contralateralen Seite im Bereich der Crura cerebelli ad pontem bei Markscheidenfärbung allein hellere Stellen, die bei Nachfärbung mit Urancarmin sich durch eine rothe Tinction auszeichnen. Diese Stellen nehmen allmälig an Ausdehnung und Intensität zu — bis zu ein Drittel des Querdurchmessers der Brückenarme einnehmend — und treten schliesslich auch auf der dem Herde entsprechenden Seite auf, wo sie sich noch constatiren lassen, wenn der Degenerationsbezirk auf der contralateralen Seite nach allmäliger Abnahme bereits verschwunden ist (Taf. XX., Fig. II.). Nach den vorliegenden Präparaten scheint in beiden Brückenarmen ein Faserausfall von gleicher Intensität und Ausdehnung vorzuliegen. Bei Anwendung stärkerer Vergrösserung bestätigt man die Armuth des Gewebes an Nervenfasern, von denen die vorhandenen einzeln oder in Gruppen stehend, im Uebrigen ein normales Aussehen tragen. Auch hier sind die zu Grunde gegangenen Nervenelemente durch dichtes Gliagewebe, zahlreiche Körnchenzellen und einige Corpora amylacea ersetzt. In der Basis des Pons finden wir ausserdem rechterseits ebenso wie weiter abwärts an Stelle der normalerweise dort zu dichten Bündeln angeordneten Pyramidenfasern eine hellere Partie, die von den querverlaufenden Ponsfasern durchzogen wird und sich durch ihre energische Tinctionsfähigkeit mit Urancarmin und ihre durch Schrumpfung bedingte Asymmetrie als Gliagewebe markirt. Letzteres weist neben zahlreichen Brückenganglien vereinzelte quergetroffene Nervenfasern von normaler Structur auf. Bereits gegen das Ende des Pons bilden die Pyramidenbahnen bekanntlich ein zusammenhängendes Querschnittsfeld und verlaufen in dieser Formation durch die ganze Medulla oblongata. Demgemäss muss sich auch im vorliegenden Falle der Degenerationsbezirk gestalten, auf dessen Querschnitt sich wieder

vereinzelt stehende quergetroffene Nervenfasern von normaler Structur zeigen. In der Höhe des Hypoglossuskerns kommt jedoch eine weitere Anomalie zu dem genannten Befunde hinzu (Taf. XX., Fig. III.). Das Querschnittsfeld der Kleinhirnseitenstrangbahn rechts ist in der grössten Ausdehnung des Bezirks fast um ein Viertel gegenüber dem der anderen Seite verschmälert, dabei eine deutliche Faserarmuth aufweisend. Nach oben zu nimmt die Degeneration ab und in den Corpora restiformia ist keine Anomalie mehr vorzufinden. Wir kommen nun zum Rückenmark, wo wir folgende pathologisch-anatomische Befunde erheben.

Halsmark (Taf. XX., Fig. IV.): Die Goll'schen Stränge weisen weniger in ihrer vorderen, stärker in ihrer hinteren Hälfte eine ziemlich bedeutende Rarefication ihrer Fasern auf. Das hintere äussere Feld ist mit Ausnahme eines kleinen an den Goll'schen Strang angrenzenden Theils, wo ein dem eben genannten entsprechender Faserausfall stattgefunden hat, erhalten. Die gleiche Degenerationsintensität zeigt das Schultze'sche Comma und der Burdach'sche Strang, von dem nur ein an das Hinterhorn angrenzender, in der Mitte eingebuchteter Theil eine beträchtliche Faserzahl erkennen lässt. Die Fasern des ventralen Hinterstrangfeldes und der Lissauer'schen Randzone sind intact geblieben. In den Seitensträngen links findet sich ein der Lage der Pyramidenseitenstränge entsprechendes Degenerationsfeld, an der gleichen Localität rechts hat gleichfalls ein wenn auch geringer Faserausfall stattgefunden, der jedoch in Dorsal- und Lumbalmark nicht mehr constatirt werden kann.

In der Pyramidenvorderstrangbahn ist es gleichfalls zu einer beträchtlichen Degeneration von Nervenfasern gekommen, die genau den Querschnitt des Fasciculus sulcomarginalis einnimmt.

Dorsalmark (Taf. XX., Fig. V.): Der pathologische Befund in den Hintersträngen hat an Intensität und Ausdehnung zugenommen. Dazu gesellt sich noch eine beträchtliche Faserarmuth in der Lissauer'schen Randzone. In den Seitensträngen links scheint die Degeneration ein etwas grösseres Feld einzunehmen, als den Pyramidenseitenstrangbahnen in dieser Region entspricht. In den Pyramidenvorderstrangbahnen ist das Degenerationsfeld entsprechend kleiner geworden, die Zahl der dasselbe durchsetzenden Fasern, in Gruppen angeordnet, hat zugenommen.

Lumbalmark (Taf. XX., Fig. VI.): Die Degeneration in den Hintersträngen hat ihre grösste Ausdehnung erreicht, so dass sich nur ganz vereinzelte Fasern in den degenerirten Partien vorfinden. Die relativ grösste Zahl weist das im Lendenmark ausgedehntere ventrale Hinterstrangsfeld und die Strecke längs des Halses des Hinterhorns auf.

In dem Seitenstrang links ist noch ausgeprägter als im Dorsalmark der Defect zu beobachten, der zwar dem Rest des Pyramidenseitenstranges entspricht, dabei sich jedoch noch weit über die genannte Degenerationszone hinaus nach vorn und hinten erstreckt. Ebenso wie in Pons und Medulla oblongata sind überall in die degenerirten Partien vereinzelte Fasern von normaler Structur eingestreut.

Auf besonders angefertigten Gefässpräparaten (Hämatoxylin-Eosin) tritt weniger im Cervicalmark, stärker im Dorsal- und Lumbalmark eine beträchtliche Gefässvermehrung namentlich der kleineren Arterien hervor, die überall durch Wandverdickung mittleren Grades, besonders an der Intima ausgeprägt, die Folgen des atheromatösen Processes darbieten.

Wie wir aus der Anamnese ersehen, haben wir es mit einem Individuum zu thun, dessen Vater schwere erblich belastende Momente aufweist, Krämpfe in der Jugend, Schwachsinn und Alkoholismus, und dessen Mutter, abgesehen von der zur Zeit bestehenden deutlichen Demenz, in früher Jugend bereits an einer schweren geistigen Erkrankung gelitten zu haben scheint, was der in der Anamnese genannte vulgäre Ausdruck besagt. Durch solche gewichtige Belastungsmomente beider Eltern, die wir als cumulative oder convergente Belastung bezeichnen, sind denn auch jedenfalls Keimesschädigungen geschaffen, die eine erhöhte Prädisposition zu psychischer Erkrankung bei der Nachkommenschaft zur Folge haben müssen. Dabei handelt es sich im vorliegenden Falle noch dazu um ein weibliches Individuum, dasjenige Geschlecht, das ja nach vielfachen Behauptungen dem belastenden Einfluss in erhöhtem Maasse unterworfen sein soll. So scheint denn auch die Patientin im 5. Jahre eine schwere Affection des Centralnervensystems, mit 10 Jahren eine heftige Geisteskrankheit durchgemacht zu haben, denn als solche haben wir eben den in der Anamnese genannten, hier landläufigen Ausdruck zu deuten. Aber auch sonstige Degenerationszeichen sind vorhanden, die langsame körperliche Entwickelung, der in der Schule hervortretende Schwachsinn, die Neigung zu sexuellen Ausschweifungen, die die Patientin schliesslich zur völligen Hingabe an die Prostitution geführt hat. Dieser letztere Umstand brachte es mit sich, dass die Patientin im 18. Jahre an Syphilis erkrankte und sich damit eine der schwersten constitutionellen Schädlichkeiten zuzog. Abgesehen von den schweren Ernährungsstörungen, die den ganzen Organismus durch diese Krankheit sehr häufig betreffen und speciell am Centralnervensystem sich allein schon durch Ausbruch von Psychosen kennzeichnen, sind schwere pathologisch-anatomische Processe im Centralnervensystem auf die Wirkung des Syphilisgiftes, als das wohl die von den hypothetischen Mikroben gebildeten Toxine anzusehen sind, zurückzuführen. Da es zu weit führen würde, alle diese Processe aufzuzählen, so sei nur der im vorliegenden Falle für die Ponsläsion in Betracht kommende erwähnt, die pathologische Gefässveränderung, die Arteriitis. Letztere ist entweder durch ihren plastischen Charakter ausgezeichnet, es findet eine lebhafte Bindegewebsentwickelung statt, die Verdickung an der Intima, schwielige Entartung an Muscularis und Adventitia hervorrufen,

ja sogar zur völligen Obliteration des Gefässlumens führen können. In anderen Fällen findet ein Zerfall der entarteten Wandelemente statt und eine als Atherombrei bezeichnete Detritusmasse tritt auf. Bei Localisation des Processes an der Intima kann es zu ausgedehnteren Ulcerationen kommen, wodurch ein überaus wichtiges blutgerinnungshemmendes Moment wegfällt. Eine durch regressive Vorgänge veränderte Gefässwand wird auch nicht im Stande sein, dem Blutdruck einen genügenden Widerstand entgegenzusetzen, sie wird sich ausbuchten und bei stärkerer Drucksteigerung schliesslich sogar eine Continuitätstrennung erfahren. Verengerung und Verschluss der Gefässe einerseits, Erweiterung und schliessliche Ruptur andererseits werden also sehr häufige Folgeerscheinungen der Arteriitis darstellen. Neben Herz und Niere ist nun das Gehirn derjenige Ort, wo sich namentlich die genannten pathologischen Processe abspielen, und zwar am häufigsten in der Umgebung der grossen Hirnganglien und am Hirnstamm, besonders dem Pons, weil wir dort Endarterien und einen relativ hohen Blutdruck vorfinden. Durch die genannten Gefässveränderungen ergeben sich nun für das betroffene Gewebe Schädigungen, die am geringsten bei Aneurysmen, stärker bei Gefässverstopfung, am intensivsten natürlich bei Zerreissungen sind, da hier ausser der Ernährungsstörung noch das mechanisch zerstörende Moment in Frage kommt.

Ob bei dem oben beschriebenen Befunde im Pons einfache Hirnerweichung oder Hirnblutung vorliegt, lässt sich jetzt mit absoluter Sicherheit nicht mehr entscheiden, da beides in apoplectischer Form den Patienten überraschen kann und seit dem Insult bereits über ein Jahrzehnt verflossen ist. Weshalb wir bei dem vorliegenden Falle eine Hirnblutung annehmen können, das auseinanderzusetzen, soll die Aufgabe späterer Zeilen sein. Auf die secundären Veränderungen, die die Ponsläsion nach sich gezogen hat, soll später eingegangen werden, jetzt dagegen wollen wir weiter die Schicksale der Patientin verfolgen.

In dem vom apoplectischen Insult bis zum Exitus letalis reichenden Zeitraum, etwas über ein Jahrzehnt also betragend, stellten sich die Folgen der cerebralen, fasciculären Lähmung ein, in Contractur und einer sich entwickelnden Atrophie der betroffenen Extremitäten bestehend. Auf psychischem Gebiet ist eine zunehmende Demenz zu verzeichnen, dazu gesellt sich im Sommer 1896 Harnincontinenz, Anfang 1897 constatirte man Abschwächung resp. Fehlen aller Reflexe, schwachsinnig heitere Stimmung, starke Demenz u. s. w., die Dementia paralytica ist ausgebrochen.

Wie wir aus der Krankengeschichte ersehen, kann dieser Umstand nichts Ueberraschendes bieten. Wir finden eine schwere hereditäre Be-

lastung bei der Patientin, auf deren Bedeutung als prädisponirendes Moment bei der Erkrankung an Dementia paralytica Binswanger, Christiani und Idanow hinweisen. Auch Neisser's Erfahrung, der auf bereits früher überstandene Geisteskrankheiten bei Paralytikern hinwies, findet im vorliegenden Falle eine Bestätigung. Das schwerwiegendste Moment jedoch unter den ätiologischen Factoren stellt die überstandene Lues dar. Lehrt doch die Statistik aus fast allen Ländern Europas und die grösste Zahl der hervorragendsten Autoren, dass in der Mehrzahl der Fälle vom kindlichen Alter bis zum Beginne des Seniums Lues der Erkrankung an progressiver Paralyse vorausging, wenngleich auch Trauma, Alkoholismus, körperliche und geistige Ueberanstrengung, gewisse Metallintoxicationen, calorische Schädlichkeiten gleichfalls als ätiologische Momente zu betrachten sind.

Möbius hält vorausgegangene Lues für unerlässliche Bedingung zur Erkrankung von Dementia paralytica, zum Ausbruch der Krankheit bedürfe es jedoch noch weiterer Schädlichkeiten, von denen in erster Linie geistige Ueberanstrengung und Gemüthserschütterungen heranzuziehen wären. Dementia paralytica sowohl wie Tabes dorsalis sind beide nach Möbius als metasyphilitische Processe aufzufassen, nur mit dem Unterschiede, dass in dem einen Falle das Grosshirn, in dem andern das Rückenmark die Hauptlocalisation des syphilitischen Virus bildet. Hirschl erklärt die progressive Paralyse überhaupt für eine Spätform der Lues, sich darauf stützend, dass er in 56 pCt. sicher, in 25 pCt. wahrscheinlich voraufgegangene Lues constatiren konnte und er überall die Häufigkeit der genannten Erkrankung proportional fand der Verbreitung und dem Ueberhandnehmen der Syphilis. Abgesehen von der Erfolglosigkeit der antisyphilitischen Therapie steht dieser Anschauung die von Peterson erwähnte Thatsache gegenüber, dass in Aegypten, wo Lues eine enorme Verbreitung besitzt, die Paralyse zu den allerseltensten psychischen Leiden gehört.

Jedenfalls nimmt aber in Europa die Lues eine der dominirendsten Stellungen bei den ätiologischen Factoren zur Erkrankung an progressiver Paralyse ein, dieser interessanten Krankheit des Centralnervensystems, die in ihren verschiedenen Stadien fast alle Formen der Geistesstörungen uns vorführt, bei der wir die mannigfaltigsten Reiz- und Ausfallssymptome constatiren können und wo den krankhaften Lebenserscheinungen schwerwiegende, pathologisch-anatomisch nachweisbare Processe zu Grunde liegen. Das Zustandekommen der letzteren sucht eine wohl von Strümpell stammende, glückliche Hypothese zu erklären, wonach die Dementia paralytica in ihrer Beziehung zur Lues gewissermassen als eine Nachkrankheit letzterer anzusehen ist, hervorge-

rufen durch die Gewebsschädigungen von seiten der Syphilistoxine, vielleicht analog den postdiphtheritischen Lähmungen, deren Zustandekommen ja auch nicht durch die eingeleitete specifische Serumbehandlung verhütet wird.

Auf den pathologisch-anatomischen Process in der Hirnrinde, den Weigert, Binswanger, Tuczek, Friedmann, Meyer, Nissl, Alzheimer, Klippel u. A. zum Gegenstand eingehender Untersuchungen machten, auf die pathologischen Veränderungen in den subcorticalen Gehirabschnitten, im Sehhügel, den vordern Vierhügeln, den Hirnnervenkernen und im centralen Höhlengrau kann hier nicht eingegangen werden, im vorliegenden Falle sollen nur die erstens durch die Dementia paralytica, zweitens durch den Erweichungsherd in der Brücke veränderten Fasersysteme in Pons, Medulla oblongata und Rückenmark studirt werden. Die histologische Grosshirnuntersuchung in unserem Falle wurde nur auf Gyrus prä- und postcentralis und Lobus paracentralis beschränkt, deren Ergebnisse wir am Schlusse der Arbeit vorfinden.

Wir constatirten oben bereits eine circumscripte Verschmälerung und Faserarmuth in der Medulla oblongata, und zwar im Bereich der Kleinhirnseitenstrangbahnen rechterseits, desgleichen einen Faserausfall im Querschnittsfeld der Pyramidenseitenstrangbahnen des Cervicalmarks auf derselben Seite. In den Corpora restiformia war keine Anomalie mehr zu entdecken. Beide circumscripte Degenerationen könnte man als Folge des paralytischen Processes insofern ansehen, als Schultze an der Hand von zwei einschlägigen Krankengeschichten auf die nahen Beziehungen zwischen der Dementia paralytica und der multiplen Sklerose hinweist. Beide Krankheitsformen fasst er als chronisch entzündliche Processe des Gefässbindegewebsapparates auf, die in dem einen Falle eine mehr diffuse, im anderen eine mehr herd- und fleckenweise Ausbreitung im Centralnervensystem nähmen. Der Herd im Cervicalmark lässt jedoch noch ein weitere Erklärung zu. Moeli wies bei einem Bericht über die nach einseitigen Verletzungen des Mittelhirns bei Hunden erfolgenden starken Degenerationen im gegenüberliegenden Seitenstrang und den Veränderungen einzelner Fasern auch im Pyramidenseitenstrang derselben Seite auf analoge, noch wenig erforschte Befunde beim Menschen hin, wo gleichfalls in einzelnen Fällen nach einseitigen Hirnherden doppelseitige Degeneration im Rückenmark beobachtet wird.

Dejerine und Thomas constatirten ebenfalls eine unvollständige Kreuzung der Pyramidenfasern, indem in der Höhe der Pyramidenkreuzung eine Anzahl Fasern in den Seitenstrang derselben Seite abgingen, sich dabei schräg nach aussen und hinten vor den Hals des Hinter-

hornes begebend. Andere französische Forscher nehmen sogar an, dass auch bei einseitigem Herde in den gleichnamigen Extremitäten eine leichte Abnahme der Kraft einträte. Obersteiner bezeichnet es als einen gar nicht so seltenen Befund, dass man bei einseitigen Gehirnläsionen neben secundär absteigenden Degenerationen im Pyramidenvorderstrang derselben und dem Pyramidenseitenstrang der anderen Seite auch geringe Degenerationen im Pyramidenseitenstrang der gleichen Seite vorfindet — entsprechend dem vorliegenden Falle — wozu sich sogar noch eine solche im gekreuzten Pyramidenvorderstrang gesellen kann.

So könnten denn auch im vorliegenden Falle centrifugal zu Zellen des Cervicalmarkes verlaufende, ungekreuzte Fasern in Folge des gleichseitigen Ponsherdes einer secundären Degeneration anheimgefallen sein, und der Herd in der Medulla im Bereich der Kleinhirnseitenstrangbahn wäre, wie bei der ersten Erklärung, als circumscripter paralytischer Process aufzufassen.

Schliesslich muss noch eine dritte Möglichkeit für das Zustandekommen dieses eigenthümlichen Befundes herangezogen werden, gestützt auf die Beobachtung, dass nach isolirten Zerstörungen der Clarke'schen Säulen, z. B. nach Höhlenbildungen, eine secundäre Degeneration der Kleinhirnseitenstrangbahnen eintritt. Das dem pathologisch-anatomischen Process der Dementia paralytica zu Grunde liegende schädigende Agens, das ja eigenthümlicher Weise an den verschiedensten Localisationen in verschiedenster Intensität — mit Vorliebe jedoch besonders stark an den Clarke'schen Säulen und den Vorderhornzellen (Klippel) — auftritt, kann gerade eine stärkere Zerstörung derjenigen Zellelemente zur Folge gehabt haben, deren Fortsätze als horizontale Kleinhirnbündel im Cervicalmark die Pyramidenseitenstränge durchsetzen und in der Kleinhirnseitenstrangbahn der Medulla dann nach oben verlaufen. Diese Möglichkeit kann jedoch in unserem Falle ausgeschlossen werden, da die Clarke'schen Säulen in allen Regionen einen normalen Befund darbieten.

Indem wir uns jetzt einem ausserordentlich häufig wiederkehrenden Befunde am paralytischen Rückenmark, der Erkrankung der Hinterstränge zuwenden, sei es vorher gestattet, an die Forschungen C. Westphal's zu erinnern, der auf die so überaus häufigen spinalen Erkrankungen bei Paralyse hinwies und dessen Untersuchungsresultate durch nachfolgende Autoren wie Klaus, Zacher, Köberlin, Tuczek, Fürstner u. A. ihre glänzende Bestätigung gefunden haben.

Hoche constatirte bei Paralyse weiterhin degenerative Veränderungen in den vorderen und hinteren Wurzeln, und schliesslich wurden

auch parenchymatöse Degenerationen in den peripherischen Nerven (Siemerling und Oppenheim) nachgewiesen. Um auf die Rückenmarksbefunde zurückzukommen, so werden diese in einer derartigen Häufigkeit als Begleiterscheinungen der Paralyse angetroffen, dass Tuczek sie sogar als Unterscheidungsmerkmal der einzelnen Gruppen dieses Leidens betrachtet.

Er unterscheidet:

1. Tabiker mit Hinterstrangsaffection und fehlendem Kniephänomen;
2. Myelitiker mit Affection der Hinterstränge und verstärktem Kniephänomen;
3. Fälle mit combinirter Hinter- und Hinterseitenstrangsaffection (überwiegt das erstere, fehlt das Kniephänomen);
4. Fälle ohne Rückenmarksaffection.

Von den oben genannten Formen interessirt uns im Hinblick auf den vorliegenden Fall die Erkrankung der Hinterstränge, die Tuczek bei 16 Fällen 3mal, Köberlin in 13 Fällen 6mal, Fürstner in 118 Fällen 28mal constatiren konnten; in Rücksicht auf den im Dorsal-, stärker noch im Lendenmark über das Gebiet der secundären Degeneration sich erstreckenden Faserausfall in den Seitensträngen muss indessen auch die sub 3 erwähnte Form in den Kreis der Betrachtungen mit hereingezogen werden.

Was zuerst die Gruppe der Hinterstrangserkrankungen und speciell diejenige Form betrifft, wo gleichzeitig oder im Verlauf des cerebralen Processes sich Hinterstrangsaffectionen einstellen — im Grossen und Ganzen nach Fürstner eine seltene Modification —, so glaubt der genannte Autor, ohne indessen ein abschliessendes Urtheil über den Gang der Degeneration bei den ihm zur Verfügung stehenden Fällen zu fällen, folgende Merkmale constatiren zu können. Im Halsmark erwies sich der Goll'schen Strang in seiner Totalität, wenn auch nicht stark, verändert; im Brustmark war mit Vorliebe ein Streifen degenerirt, der von dem Winkel des Hinterhorns bis fast zur Peripherie verläuft und im Lendenmark reichte die Veränderung gleichmässig bis zur hinteren Spalte. Dabei waren Differenzen in der Stärke der Erkrankung auf beiden Seiten nicht erkennbar.

Einige französische Autoren (Joffroy, Marie) wollen auf Grund pathologisch-anatomischer Untersuchungen eine Trennung zwischen tabischem und paralytischem Process stets gewahrt wissen: Für die Paralyse sei das Freibleiben der hinteren Wurzelzone, ihre Erkrankung für Tabes charakteristisch. Bei Paralyse finde sich eine besonders localisirte und gestaltete Partie sklerosirten Gewebes, bei Tabes nicht, die

mediane Zone Flechsig's erkranke bei Paralyse, bei der Tabes jedoch nicht. Nach Fürstner ist es indessen unmöglich, einen pathologisch-anatomischen Unterschied festzustellen bei Tabes und denjenigen paralytischen Rückenmarkserkrankungen, bei denen bereits jahrelang spinale Symptome bestanden. In Folge der längeren Zeitdauer werden wir viel diffusere Processe erwarten, den Goll'schen Strang bereits im Cervicalmark degenerirt, überhaupt die Degeneration in den Hintersträngen nach unten an Intensität zunehmend, so dass schon makroskopisch eine Verschmälerung des gesammten Rückenmarksquerschnittes zu constatiren ist, ein Befund, der im vorliegenden Falle besonders stark in der ganzen Länge des Rückenmarks ausgeprägt ist. Im Uebrigen hat das oben beschriebene Querschnittsfeld eine frappante Aehnlichkeit mit einem tabischen Processe, den Jacob in seinem Atlas des gesunden und kranken Nervensystems abbildet.

Bevor wir nun näher auf die in den Hintersträngen constatirte Degeneration eingehen, wollen wir uns die Zusammensetzung der Rückenmarkshinterstänge in Kurzem vergegenwärtigen, die wir den Untersuchungen von Ramon y Cajal, Lenhossék und Dejerine und Sottas verdanken. Durch die Untersuchungen der ersteren war es bereits festgestellt, dass im Hinterstrang ausser Fasern radiculären oder exogenen Ursprungs auch endogene verlaufen, Fortsätze von Strangzellen der Hinterhörner darstellend. Auf Grund anatomischer Untersuchungen kamen die beiden französischen Autoren zu dem Ergebniss, dass der Goll'sche Strang weder endogene Fasern, noch absteigende Wurzelfasern enthalte, sondern nur durch die allmälig sich anlagernden langen Fasern gebildet wird. Fasern medullären, also endogenen Ursprungs finden wir besonders hinter der grauen Commissur (ventrales Hinterstrangsfeld) und längs des Halses des Cornu posterius.

Im Halsmark entspricht das Schultze'sche Comma, das nach Untersuchungen von Gombault und Philippe bei Wurzelerkrankungen verschont bleibt, dem Querschnittsfeld solcher endogenen Fasern, die im Brustmark natürlich im Burdach'schen Strang liegen und in der Lumbosacralgegend, wo der Goll'sche Strang noch nicht isolirt ist, bis zur Höhe der zweiten Lumbalwurzel auch an die Medianlinie heranzutreten scheinen.

Im vorliegenden Falle finden wir das Schultze Comma zerstört, die Lissauer'sche Randzone im Halsmark erhalten, im Uebrigen aber wie bei der Tabes diejenigen Querschnittsgebiete erkrankt, die die Fortsetzungen der hinteren Wurzeln darstellen. Verschont ist wie bei der Tabes das ventrale Hinterstrangfeld, ebenso auch das hintere, äussere Feld und die Fasern längs des Hinterhorns, degenerirt ist die Lissauer-

sche Randzone im Dorsal- und Lumbalmark, Regionen, wo überhaupt der Faserausfall seine grösste Intensität erreicht.

Auch in die am stärksten von der Degeneration betroffenen Partien sind vereinzelte quergetroffene Nervenfasern von normaler Structur eingestreut, in der grossen Mehrzahl wohl Fortsätze von Strangzellen darstellend, wozu sich noch die in verschwindender Menge erhaltenen exogenen Fasern hinzugesellten.

Trotzdem uns die eben beschriebenen Rückenmarksveränderungen an das Bild der typischen Tabes erinnern, so wird dem vorliegenden Fall durch den bereits gewonnenen Befund in Dorsal- und Lendenmark eine Sonderstellung verliehen. Namentlich im Lendenmark erstreckt sich die Degeneration bis weit über den dort dreieckig gestellten Querschnittsbezirk der Pyramidenseitenstrangbahn hinaus, seine vordere Begrenzung erst durch eine quer durch den Centralcanal gehende Linie findend.

Wir hätten also die dritte Form Tuczek's, eine Combination von Hinter- und Seitenstrangsaffection vor uns, einen Befund, den Köberlin unter 13 Fällen 4mal, Zacher unter 5 Fällen 2mal, Tuczek unter 16 Fällen 4mal und Fürstner unter 118 Fällen 73mal constatirten. Fürstner, dem, wie wir sehen, das meiste Material zur Verfügung steht, fand die Ausdehnung der Veränderungen in den Seitensträngen häufig über die Grenzen der Pyramidenseitenstrangbahnen hinausgehend, auch wenn der individuell oft sehr variablen Ausdehnung und Gestaltung derselben bei der Beurtheilung Rechnung getragen wurde. Dabei war fast regelmässig die eine Seite stärker als die andere erkrankt, eine Differenz, die auch bei Erkrankung der Hinterstränge wiederkehrte, ohne dass indessen „die grössere oder geringere Intensität der Degeneration immer auf derselben Seite in den Hinter- und Seitensträngen anzutreffen war". Da nun weitaus häufiger die Erkrankung der Seitenstränge im Vergleich zu der der Hinterstränge eine grössere Intensität aufwies, hält Fürstner die Seitenstränge für den Ausgangspunkt der Erkrankung, der sich später diejenige der Hinterstränge anschliesst. Trotz der beträchtlichen Variationen in dem Grade und der Localisation innerhalb der letzteren glaubt er doch auch gewisse Prädilectionsstellen für den pathologischen Process gefunden zu haben.

Im Hinblick auf diese Befunde bietet der vorliegende Fall beträchtliche Abweichungen, die einseitige Betheiligung der Seitenstränge, zu der sich symmetrische excessive Degeneration in den Hintersträngen gesellt hat.

Bei der deutlich hervortretenden Uebereinstimmung unseres Befundes in den Hintersträngen mit dem der Tabes ist die Frage nicht von

der Hand zu weisen, ob nicht bei beiden Processen dieselben ätiologischen Factoren in Betracht zu ziehen sind.

Obersteiner versucht die Degeneration in den hinteren Wurzeln auf Compression zurückzuführen, die entweder meningitische Processe oder Gliawucherung der Rindenschichte oder endlich arteriosklerotische Verdichtung eines hier der Wurzel anliegenden Blutgefässes auf die an dieser Stelle leicht vulnerablen Elemente ausgeübt haben. Im Hinblick auf die anatomische Structur kann jedoch in unserem Falle keins der erwähnten Momente als Erklärung dienen, denn die auch hier vorliegende meningitische Veränderung fehlt gerade in der Region der stärksten Degeneration, im Lendenmark. Nach der Lehre von der Neuronerkrankung könnten degenerative Processe in den Spinalganglien secundäre Hinterstrangserkrankungen zur Folge haben, eine Anschauung, die von Ströbe und Marie vertreten wird. Im Gegensatz dazu fanden Oppenheim, Siemerling, Goldscheider und Wollenberg Spinalganglienzellenveränderungen bei Tabes, die im Verhältniss zu den Veränderungen der Nervenfasern und des interstitiellen Gewebes entschieden als geringfügig zu bezeichnen sind. Jedenfalls ist für den vorliegenden Fall die Vermuthung nicht von der Hand zu weisen, dass die Hinterstrangsaffection ebenso wie in der Mehrzahl der Fälle bei Tabes (Erb) im Wesentlichen auf die syphilitische Infection zurückzuführen ist, auf die schädigende Einwirkung, die dasselbe analog dem Ergotin (Tuczek) auf die Nervenfasern ausübt, eine Erklärung, die auch für die Seitenstrangsaffection — von den secundären Degenerationen natürlich abgesehen — heranzuziehen ist.

Bei der Erörterung der paralytischen Veränderungen hatten wir bereits mehrfach Gelegenheit, einen anderen Befund zu streifen, die secundären Degenerationen in Folge eines apoplectischen Insultes, der die Patientin etwas über ein Jahrzehnt vor der Erkrankung an Paralyse betroffen hatte. Ob derselbe durch eine Continuitätstrennung der erkrankten an der betreffenden Stelle einem ziemlich hohen Blutdruck ausgesetzten Gefässwand bedingt war oder durch eine einfache Erweichung des specifischen Gewebes, hervorgerufen durch einen arteriitischen Process, der die Ernährungsbedingungen stark herabsetzte, liess sich nicht mehr mit voller Sicherheit entscheiden. Während im Allgemeinen die Erfahrung lehrt, dass an der Basilaris sich ausserordentlich häufig die Endarteriitis localisirt, sind die kleinen Gehirnarterien, die hier in Frage kommen, der Lieblingssitz der sogenannten Miliaraneurysmen. Es sind das bekanntlich pathologische Veränderungen, die an anderen Arterien so gut wie gar nicht constatirt werden und auf der Basis einer sogenannten diffusen Periarteriitis, gleichfalls einer häufigen Folge der

Syphilis entstehen (Charcot und Bouchard, Wernicke). Dieselbe Ursache liegt wohl auch den vorliegenden Gefässveränderungen zu Grunde, wo allerdings weniger eine circumscripte Ausbuchtung der Gefässwand als mehr eine diffuse, streckenweise sich ausdehnende Ausweitung des Gefässlumens zu beobachten ist. Für eine Ruptur nun scheint die Anamnese zu spreche, in welcher ein bei Ponsblutungen charakteristisches Symptom, der schlimme Zustand des Allgemeinbefindens nach dem Insulte, erwähnt wird, der die Patientin 16 Wochen an das Krankenlager fesselte.

Wenn wir jetzt auf die Ausfallssymptome eingehen, die ein Ponsherd mit sich bringen muss, so leuchtet ein, dass diese selbst bei verhältnissmässig kleinem Gewebsausfall ausserordentlich schwerwiegende sein können, da wir hier auf engem Raume die wichtigsten Bahnen für Bewegung und Empfindung antreffen. Nur wird im Herd in der benachbarten Medulla oblong., wo unter gleichen Bedingungen ein Theil der im Pons liegenden Centren und Bahnen wiederkehrt, gegenüber einem Ponsherd zuweilen beträchtliche diagnostische Schwierigkeiten verursachen. Eine Ponsaffection ist anzunehmen, wenn wir ausgesprochene alternirende Lähmungen im Gebiet des Trigeminus, Abducens und Facialis — im letzteren Falle die sogenannte gekreuzte Gubler'sche Lähmung — vor uns haben.

Eine Kaulähmung (motorische Portion des Trigeminus) wird gleichfalls für Ponserkrankung sprechen, die Diagnose wird weiter gestützt, wenn Ataxie, einseitige Gehörsstörungen und bei rasch einsetzenden Erkrankungen allgemeine Convulsionen dazukommen. Was letztere anbetrifft, so glaubte Nothnagel daraufhin ein besonderes Krampfcentrum im Pons annehmen zu müssen, eine Anschauung, die neuerdings von Bechterew eine wesentliche Modification erhalten hat. Auf Grund experimenteller Untersuchungen nimmt letzterer an, dass die Entstehung epileptischer und epileptiformer Anfälle bei Reizungen in der Gegend der Varolsbrücke durch Uebermittelung dieser Reizung auf die Hirnhemisphären, speciell auf die motorischen Rindenregionen bedingt sei. Dagegen sei im Niveau der Brücke auf die Medulla oblongata übergreifend, annähernd in denselben Hirntheilen, in denen das sogenannte Krampfcentrum localisirt wurde, ein Centrum für die Locomotion des Körpers vorhanden, durch dessen Reizung alle vier Extremitäten in associirte Thätigkeit gerathen.

Ein weiterer, bei Ponsläsionen eigenthümlicher Befund ist die doppelseitige Gesichtslähmung (Diplegia facialis), die bei bilateraler Ponserkrankung keine Schwierigkeit in der Beurtheilung bietet, jedoch auch bei einseitigen Ponsherden auftritt und dann durch die Annäherung des

Herdes an die Raphe und die Kreuzung der centralen Facialisfaserung eine plausible Erklärung findet. Ausser der bereits erwähnten gewöhnlichen Abducenslähmung mit Strabismus convergens im Gefolge ist bei Ponsläsion noch eine eigenthümliche Augenstellung, eine Déviation conjugée zu constatiren, die im Gegensatz zu einer Läsion der Grosshirnhemisphären nach der dem Herd entgegengesetzten Seite gerichtet ist. Durch Läsion eines in nächster Nähe des Abducenskerns angenommenen Centrums für associirte Seitenbewegungen soll dieses Symptom bedingt sein. Die Mehrzahl der übrigen Symptome bei Ponsläsionen, die sensiblen und sensoriellen Störungen bei Schleifenläsionen (Moeli und Marinesko), weiterhin Dysphagie, Erbrechen, anarthrische Sprachstörungen (Nothnagel, Markowski, Reinhold u. A.) lassen bei der Differentialdiagnose nie eine Mitbetheiligung der Medulla oblongata am pathologischen Process ausschliessen.

Eine ausserordentliche Schwierigkeit, ja Unmöglichkeit einer Differentialdiagnose zwischen Pons- und capsulärer Läsion besteht dann, wenn der Krankheitsherd im Fuss einer Brückenhälfte gelegen, central von der Kreuzungsstelle des Facialis localisirt ist, so dass wir ebenso wie bei genannter Hemisphärenläsion Hemiplegie der contralateralen Seite des Gesichts und der Extremitäten, eventuell auch der Zunge erwarten müssen, wozu sich bei Mitbetheiligung der Schleife auch Anästhesie auf der gelähmten Seite gesellen kann. Wie wir bereits sahen, handelt es sich im vorliegenden Falle — einem Erweichungsherd im Fuss der Brücke in der Höhe des Trigeminusaustrittes — um Hemiplegie der Extremitäten. Hemiparese des Facialis, während der Hypoglossus vollständig frei geblieben ist. Sensibilitätsstörungen konnten in Folge der Demenz der Patientin nicht festgestellt werden und waren wohl bei der geringen Ausdehnung des dorsal liegenden Herdes überhaupt nicht zu erwarten, da durch denselben nur wenige Schleifenfasern eine Unterbrechung erfahren hatten.

In der stärksten Ausdehnung des ventralen grossen Defectes waren, wie wir bereits sahen, die quergetroffenen Fasern zum allergrössten Theil der Degeneration anheimgefallen, nur bei dorsalwärts vom Herde liegenden schmalen Faserzügen und einigen lateral und ventral gelegenen Bündeln war es nicht zu einer Unterbrechung des Verlaufs gekommen. Da nun intra vitam eine Parese des Facialis und ein vollständiges Freibleiben des Hypoglossus constatirt wurde, so wäre die Annahme nicht von der Hand zu weisen, dass wir hier die Hypoglossus- und Reste der Facialisfasern vor uns haben, und zwar wohl in Gestalt per dorsalwärts vom Herd gelegenen, da die Zugehörigkeit der erhal-

tenen ventralen Bündel zu Brückenfasern nicht mit absoluter Sicherheit ausgeschlossen werden kann.

Was überhaupt das Verhältniss der Hirnnervenfasern zu denen der übrigen Pyramidenfasern im Bereich der Brücke betrifft, so war die Anschauung über dasselbe bis jetzt noch keineswegs eine einheitliche; nach den neuesten Untersuchungen findet eine derartige Durchsetzung zwischen beiden statt, dass eine bestimmte Abgrenzung unmöglich ist. Indessen muss schon deshalb die erwähnte Annahme als eine blosse Vermuthung betrachtet werden, weil der vorliegende Befund, verglichen mit den klinischen Erscheinungen — ungestörte Function des Hypoglossus verbunden mit einer gleichseitigen Facialisparese — noch eine andere Deutung zulässt. Da nämlich beide Hypoglossuskerne durch Commissurenfasern mit einander verbunden sind, so wird bei Zerstörung einer Bahn die andere allein immer noch genügen, um beiden Kernen Bewegungsimpulse von Seiten des Grosshirns zuzutragen. Bei den Facialiskernen sind solche Commissurenfasern nicht festgestellt, dagegen gelangen nach den Angaben neuester Untersucher aus einem Facialiskerne auch Fasern zur Wurzel der anderen Seite, die aber, wie im vorliegenden Falle anzunehmen wäre, nicht genügen, um die Function des anderen Facialiskernes völlig zu ersetzen. Die Lage des Herdes brachte es mit sich, dass ausser den quergetroffenen, den Pyramidenfasern meist angehörigen Bündeln, auch die im Bereich desselben liegenden Brückenfasern und die sogenannten Brückenkerne von der Zerstörung mit betroffen wurden, jene zahlreichen, unregelmässigen Anhäufungen grauer Substanz, die sich durch einen grossen Reichthum von mittelgrossen Ganglienzellen auszeichnen und von den zahlreichen collateralen der Grosshirnbrückenbahnen umsponnen werden. Diese Zellen senden nun nach Ramon y Cajal's Untersuchungen ihre Fasern nach der Mittellinie im contralateralen Brückenarm zum Kleinhirn, während nur ein geringer Theil in den gleichseitigen Brückenarm eintreten soll.

Der hier vorliegende, oben beschriebene Befund weist jedoch an der Hand der secundären Degeneration der Fasern nach Zerstörung ihrer zugehörigen Centren auf eine wesentliche Modification der eben angeführten Anschauung hin, indem im contralateralen und gleichseitigen Brückenarm sich ungefähr dieselbe Fasermenge zu verlieren scheint. Nur kurz sei noch erwähnt, dass andere in der Mittellinie sich kreuzende Fasern, die sich durch ein stärkeres Kaliber auszeichnen und hauptsächlich den dorsaleren Theil der Brückenfasern bilden, nach Abtragung der Kleinhirnhemisphären einer secundären Degeneration verfallen und damit ihre Herkunft aus den Zellen der Kleinhirnrinde vielleicht den Purkinje'schen documentiren (Marchi, Ferrier und Turner). Diese

sowohl wie die ventrale Querfaserung des Pons ist in dem oben beschriebenen Maasse von der Zerstörung durch den Erweichungsherd betroffen.

Besondere diesen degenerirten Nervenelementen entsprechende Ausfallssymptome konnten bei der Untersuchung intra vitam nicht constatirt werden, während bekanntlich als Reizerscheinungen der Crura cerebelli ad pontem Wälzen des Körpers um seine eigene Achse, verbunden mit gleichsinnigen Drehungen der Augen und des Kopfes beobachtet worden sind.

Schon bei Besprechung der paralytischen Rückenmarksbefunde hatten wir mehrfach Gelegenheit gehabt, die Degenerationen im Rückenmark in in ihrer ätiologischen Beziehung zu der Ponsläsion oder dem paralytischen Process zu erörtern. Im vorliegenden Falle ist zweifellos die Degeneration der Pyramidenseitenstrangbahn derselben Seite und der Pyramidenvorderstrangbahn der contralateralen Seite als Folge des Ponsherdes anzusehen, wozu eventuell auch noch der im Cervicalmark constatirte Faserausfall im Bereich der Pyramidenseitenstrangbahn derselben Seite zu rechnen ist. Der über das secundär degenerirte Querschnittsfeld der Pyramidenseitenstrangbahn sich erstreckende Faserausfall linkerseits im Dorsal- und stärker noch im Lumbalmark muss als Folge des paralytischen Processes gedeutet werden, der hier vielleicht zu einer Degeneration auch derjenigen Wurzelfasern geführt hat, die das Hinterhorn ventral von dessen Substantia gelatinosa durchbrechen und dann im Seitenstrang weiterziehen.

Es wäre zu weit gegangen, wenn man den vorliegenden Rückenmarksbefund, soweit er mit dem Ponsherd in Beziehung steht, als die Regel bei secundär eintretender Degeneration hinstellen wollte; vielmehr unterliegen sowohl die übrigen Rückenmarksstränge hinsichtlich ihrer Lage und Grösse als besonders die Pyramidenbahnen in Bezug auf Dimensionen und Kreuzungsverhältnisse beträchtlichen, individuellen Schwankungen.

Vollständiges Fehlen der Pyramidenkreuzung und einseitiges Fehlen derselben mit ihren entsprechenden Modificationen in den Vordersträngen sind sehr seltene Befunde, häufiger schon ist totale Kreuzung beider Pyramiden, wozu sich Fälle gesellen, in denen die eine Pyramide eine totale, die andere eine partielle Kreuzung erfährt. Am allerhäufigsten findet sich eine partielle Kreuzung beider Pyramiden, so dass also, wie im vorliegenden Falle, in jeder Rückenmarkshälfte je ein Pyramidenvorder- und Pyramidenseitenstrang verläuft. Was die Fasern des ersteren betrifft, so nehmen sie proximalwärts von der Pyramidenkreuzung den lateralen Winkel des Pyramidenstrangs ein und verlaufen

in diesem Winkel durch die ganze Medulla oblongata (Flechsig, Jacobsohn).

Nach einer von Flechsig aufgestellten und von anderen Autoren, wie von Bechterew, bestätigten Regel, besteht eine gewisse Wechselbeziehung zwischen gekreuzter Pyramiden- und ungekreuzter Pyramidenvorderstrangbahn derart, dass einem stark ausgebildeten Pyramidenseitenstrang ein relativ wenig entwickelter Pyramidenvorderstrang der anderen Seite entspricht und umgekehrt. Nach Bechterew und Lenhossék soll überhaupt schliesslich in der vorderen Rückenmarkscommissur eine vollständige Kreuzung der Pyramidenfasern stattfinden.

Zum Schluss sei auch im vorliegenden Falle auf einen bei secundär absteigender Degeneration der Pyramidenstränge im Gefolge von Hirnläsionen constatirten Befund hingewiesen, auf die innerhalb des degenerirten Bezirks wohlerhaltenen Nervenfasern. Zu Gunsten ihres theilweisen Ursprungs aus dem Kleinhirn kann die Thatsache dienen, dass man nach Kleinhirnläsionen neben den anderen absteigenden Degenerationen auch in dem gleichseitigen Pyramidenstrang einen Faserausfall constatiren konnte. Endlich lehrt auch die entwicklungsgeschichtliche Methode, dass das der Pyramidenseitenstrangbahn entsprechende Bündel im embryonalen Rückenmark merklich kleiner ausfällt, als man bei secundärer Degeneration im ausgewachsenen Rückenmark beobachtet. Das scheint nach Bechterew dafür zu sprechen, dass im Bezirk der Pyramidenseitenstrangbahn noch ein Fasersystem verläuft, das nach abwärts nicht degenerirt, also in aufwärts steigender Richtung leitet, eine Anschauung, die auch von Obersteiner getheilt wird.

Von der Vermuthung ausgehend, dass die secundäre Degeneration im Gebiet der Pyramidenbahnen auch zu einer pathologischen Veränderung der zugehörigen Vorderhornganglien geführt haben könnte, wurden sodann die Ganglienzellen mit Hülfe der Nissl'schen Methode einer Untersuchung unterworfen. Im Gegensatz zu Schaffer, der nach Apoplexie in der Capsula interna auch eine secundäre Degeneration der entsprechenden Vorderhornganglien vorfand, konnte jedoch in unserem Falle keine stärkere Betheiligung linkerseits constatirt werden, wie sie durch eine über ein Jahrzehnt währende Atrophie vielleicht zu erwarten war. Beiderseits fanden sich vielmehr als Folge des paralytischen Processes Veränderungen von gleicher Intensität an den Vorderganglien, bestehend in Randständigkeit der Kerne, Zerfall der Chromatinschollen, verwaschener Structur der Zelle, welch' letztere stellenweise ein gitterartiges Aussehen erhalten hat, stellenweise eine gleichmässige blasse, feingekörnte Fläche darbietet (Berger).

Besonders hervorgehoben zu werden verdient der Befund am Grosshirn. Schon makroskopisch war eine Asymmetrie im Gebiet beider Scheitelläppchen zu constatiren.

Der Gyrus postcentralis, der allerdings schon normalerweise bezüglich seiner Breite der vorderen Centralwindung in der Regel nicht gleichkommt, zeigte in unserem Falle eine besonders auffallende Verschmälerung. Zeigte die Dicke der Hirnrinde der in der Function mit einander zusammenfallenden Hirngebiete, des Gyrus prae- und postcentralis sowie des Paracentralläppchens im Vergleich zu den von Hammarberg angegebenen normalen Maassen nur unerhebliche Verschmälerungen, so war doch ein bemerkenswerther Befund zu erheben, das Fehlen der sogenannten Betz'schen Riesenpyramiden, die ja die motorischen Regionen charakterisiren. Diese Gebilde, die in der zweiten Schicht der mittelgrossen und grossen Pyramiden (Benennung nach Kölliker) in Gruppen bis zu fünf in jeder Gruppe angeordnet vorkommen, zeichnen sich besonders in der rechten Hemisphäre durch eine besondere Grösse und Häufigkeit aus (Hammarberg), so dass ihr vollständiges Fehlen in unserem Falle um so bemerkenswerther erscheint.

Als eine Folge des paralytischen Processes ist dieser Befund sicherlich wohl nicht zu deuten. Zwar finden sich diese Elemente bei Paralyse in der Regel erkrankt, sei es am Zellkern, sei es am Zellkörper, oder an Zahl entschieden verringert (Binswanger), nimmermehr würde aber in Rücksicht auf die verhältnissmässig kurze Dauer und den Verlauf der Paralyse in unserem Falle und vor Allem auf den übrigen nicht stark ausgeprägten histologischen Befund der Hirnrinde das absolute Fehlen als Folge des paralytischen Processes anzusehen seien. Der unumstössliche Beweis für einen Causalnexus zwischen Fehlen der Riesenpyramiden und dem Erweichungsherd rechts im Fusse der Brücke würde geliefert sein, wenn diese Zellformen und Rudimente derselben in der Rinde der anderen — der linken — Hemisphäre sich nachweisen liessen. Leider stand mir letztere nicht zwecks einer Untersuchung zur Verfügung, aber auch ohne dies ist es im höchsten Grade wahrscheinlich, dass der Erweichungsherd in der Brücke im Laufe der über ein Jahrzehnt betragenden Zeit zu einer Degeneration und schliesslich zum vollständigen Verschwinden der Riesenpyramiden geführt hat.

Es würde sich also im vorliegenden Falle auch um eine centripetale Degeneration handeln, in Folge einer Unterbrechung, welche die von den Betz'schen Zellen ausgehenden dickeren Achsencylinder (Betz) auf ihrem muthmasslichen weiteren Verlauf durch die Brückenbasis in Folge des Herdes erlitten. Diese centripetale Degeneration steht allerdings quantitativ bedeutend gegen die centrifugale zurück, denn oberhalb

des Herdes im Querschnitt der Pedunculi ist nur ein sehr unerheblicher Faserschwund gegenüber der anderen Seite zu constatiren. Gudden und Monakow sahen gleichfalls die grossen Pyramidenzellen der motorischen Zone nach Zerstörung der inneren Kapsel atrophiren. Auch Forel glaubt, dass „Durchschneidung des motorischen Nerven in seinem peripheren Verlaufe bei genügender Dislocation das Nachwachsen der Fasern des centralen Stumpfes bis zum Muskel verhindert und eine sehr langsame marantische Verkleinerung der Fasern des centralen Stumpfes und ihrer Ursprungszellen zur Folge hat".

Zum Schlusse erfülle ich die angenehme Pflicht, meinem hochverehrten Lehrer, Herrn Hofrath Prof. Dr. Binswanger, meinen ehrerbietigsten Dank auszusprechen für Ueberlasssung des Materials und das Interesse, was er der Arbeit entgegenbrachte. Meinem lieben Collegen, Herrn Cand. med. Hermann, spreche ich für Anfertigung der Photographien auch an dieser Stelle meinen herzlichsten Dank aus.

Literatur-Verzeichniss.

1. Anton, Ref. im Neurol. Centralbl. 1895. S. 911.
2. v. Bechterew, Die Leitungsbahnen im Gehirn und Rückenmark.
3. v. Bechterew, Ref. im Neurol. Centralbl. 1895. S. 927.
4. v. Bechterew, Ref. im Neurol. Centralbl. 1897.
5. Berger, Monatsschrift für Psychiatrie und Neurologie.
6. Bernhardt, Archiv für Psychiatrie XI. S. 841.
7. Binswanger, Berliner klinische Wochenschrift. 1894.
8. Binswanger, Festschrift zu Ehren von Ludwig Meyer. 1891.
9. Binswanger, Die pathologische Histologie der Grosshirnrindenerkrankungen bei der allgemeinen progressiven Paralyse etc. 1891.
10. Binswanger, Allgemeine Zeitschrift für Psychiatrie. 42. Bd.
11. Bischoff, Ref. im Neurol. Centralbl. 1896. S. 417.
12. Bruns, Neurol. Centralbl. 1895.
13. Bum und Schnirer, Diagnostisches Lexikon.
14. Clauss, Archiv für Psychiatrie. XIII. S. 687.
15. Dejerine et Thomas, Ref. im Neurol. Centralbl. 1896. S. 503.
16. Dejerine et Sottas, Ref. im Neurol. Centralbl. 1896. S. 360.
17. Edinger, Vorlesungen über den Bau der nervösen Centralorgane.
18. Edinger, Virchow's Archiv. 89. Bd.
19. Elsholz, Ref. im Neurol. Centralbl. 1895. S. 178.
20. Ferrier und Turner, Ref. im Neurol. Centralbl. 1894.
21. Ferrier und Turner, Ref. im Neurol. Centralbl. 1895.

22. Flatau, Ref. im Neurol. Centralbl. 1896. S. 502.
23. Flechsig, Ref. im Neurol. Centralbl. 1895. S. 390.
24. Forel, Archiv für Psychiatrie. XVIII.
25. Fürstner, Archiv für Psychiatrie. XXIV. 83.
26. Gaupp, Monatsschrift für Psychiatrie und Neurologie. I.
27. Goldscheider, Diagnostik der Krankheiten des Nervensystems.
28. Greidenberg, Ref. im Neurol. Centralbl. 1897. S. 442.
29. Hammarberg, Studien über Klinik und Pathologie der Idiotie nebst Untersuchungen über die normale Anatomie der Hirnrinde.
30. Hirschel, Ref. im Neurol. Centralbl. 1896. S. 369.
31. Hoche, Beiträge zur Kenntniss des anatomischen Verhaltens der menschlichen Rückenmarkswurzeln etc. 1891.
32. Homén, Virchow's Archiv. 88. Bd.
33. Jakobsohn, Neurol. Centralbl. 1895.
34. Klippel, Archives de médicine expérimentale et d'anatomie pathologique. 1894.
35. Köberlin, Zeitschrift für Psychiatrie. 46. Bd.
36. v. Kölliker, Gewebelehre.
37. Kräpelin, Lehrbuch der Psychiatrie.
38. v. Leyden und Goldscheider, Krankheiten des Rückenmarks und der Medulla oblongata.
39. Marie, Ref. im Neurol. Centralbl. 1894. S. 260.
40. Markowski, Archiv für Psychiatrie. 23. Bd.
41. Mendel, Ueber die progrssse Paralyse.
42. Meyer, Ref. im Neurol. Centralbl. 1894. S. 647.
43. Meyer, Archiv für Psychiatrie. XIII. Bd.
44. Mills, The lokalisation of lasions etc. Ref. im Neurol. Centralbl. 1896. S. 1042.
45. Moeli und Marinesko, Archiv für Psychiatrie. 21. Bd.
46. Moeli, Archiv für Psychiatrie. XIV. S. 173.
47. Morel-Lavallée, Ref. im Neurol. Centralbl. 1894. S. 277.
48. Nothnagel, Topische Diagnostik der Hirnkrankheiten.
49. Obersteiner, Studium des Baues der nervösen Centralorgane.
50. Oebbecke, Ref. im Neurol. Centralbl. 1894. S. 276.
51. Peterson, Ref. im Neurol. Centralbl. 1894. S. 276.
52. Reinhold, Ref. im Neurol. Centralbl. 1895. S. 118.
53. Remak, Archiv für Psychiatrie. XIII. S. 282.
54. Schamschin, Ref. im Neurol. Centralbl. 1896. S. 218.
55. Schultze, Archiv für Psychiatrie. XI.
56. Senator, Archiv für Psychiatrie. XIV.
57. Siemerling, Archiv für Psychiatrie. XXII.
58. Sioli, Archiv für Psychiatrie. XVI.
59. Stenger, Archiv für Psychiatrie. XI. S. 194.
60. Streitberger, Ueber die progressive Paralyse im jugendlichen Alter. Inaugural-Dissertation. Jena 1895.

61. Tuczek, Beiträge zur pathologischen Anatomie der Dementia paralytica. Habilitationsschrift.
62. Westphal, Archiv für Psychiatrie. XII. S. 772.
63. Westphal, Archiv für Psychiatrie. XV.
64. Westphal, Ref. im Neurol. Centralbl. 1894. S. 272.
65. Wiglesworth, Ref. im Neurol. Centralbl. 1894. S. 273.
66. Williamson, Ref. im Neurol. Centralbl. 1894. S. 368.
67. Wollenberg, Archiv für Psychiatrie. XXIV.
68. Zacher, Archiv für Psychiatrie. XIV.
69. Ziegler, Lehrbuch der pathologischen Anatomie.
70. Ziehen, Psychiatrie.
71. Ziehen, Dementia paralytica. Encyklopaed. Jahrbücher von Eulenburg. 1893.

Erklärung der Abbildungen (Taf. XX.).

Figur I. Schnitthöhe: Austritt des N. trigeminus. (Leider ist im Bereich der Brückenarme auf der rechten Seite keine genügende Durchbeizung des Gewebes mit Hülfe der neuen Weigert'schen Flüssigkeit eingetreten, ein Missstand, der glücklicherweise nur an diesem einen Gewebstheil sich vorfindet.) Linkerseits werden in Folge der Abblassung der Färbung die Pyramidenbahnen nur undeutlich durch die Photographie wiedergegeben.

x = Der Herd, theilweise mit Farblösung ausgefüllt.
Tr = Trigeminuswurzel.
Schl = Schleife.
F l po = Fasciculus longitudinalis posterior.
Br = Brückenarme.
Py = Pyramidenbahnen.
Ra = Raphe.

Figur II. Schnitthöhe: Austrittsschenkel der Facialiswurzel. Schrumpfung und Asymmetrie im Bereich des Querschnittfeldes der Pyramidenbahnen rechts. Die Raphe ist nach rechts etwas verschoben. Rechts im Bereich der Crura cerebelli ad pontem ein Degenerationsfeld.

Fac. a = Kernschenkel des Facialis.
Fac. b = Austrittsschenkel der Facialiswurzel.
Fac. c = Aufsteigender Schenkel des Facialis.
Abd. = Nervus abducens.

Figur III. Schnitthöhe: Spinaler Beginn der Med. oblongata. Schrumpfung des Pyramidenbahnenfeldes und Verschmälerung des Querschnittfeldes der Kleinhirnseitenstrangbahn rechterseits.

Nucl hyp = Nucleus hypoglossus.
Nucl grac = Nucleus gracilis.

Nucl cun = Nucleus cuneatus.
Nucl cun e = Nucleus cuneatus externus.
Tr. a = Aufsteigende Trigeminuswurzel.
Ol = Olive.
Fibr arc ex = Fibrae arcuatae externae.
Fibr arc int = Fibrae arcuatae internae.
N Hyp = Nervus Hypoglossus.

Figur IV. Cervicalmark. Der Querschnitt ziemlich stark abgeplattet. Degenerationen im Gebiete des Goll'schen und Burdach'schen Stranges. Degeneration im Gebiet der Pyramidenseitenstrangbahn links und auch im rechten Seitenstrange.

Pyramidenvorderstrangbahn, dem Gebiet des Fasciculus sulcomarginalis entsprechend, auf der rechten Seite — der Seite des Herdes — zum grössten Theile degenerirt.

Figur V. Dorsalmark.

Zunahme des Faserausfalls in den Hintersträngen. In den Seitensträngen links grösseres Degenerationsgebiet als dem Querschnitt der Pyramidenseitenstrangbahn entspricht.

Faserausfall im Gebiet der Pyramidenvorderstrangbahn von geringerer Intensität.

Figur VI. Lumbalmark.

Die Degeneration in den Hintersträngen hat ihre grösste Ausdehnung erreicht.

Degeneration im Seitenstrang links.

Druckfehler-Berichtigung.

S. 3 Zeile 4 von oben muss es heissen Potator strenuus statt Potator trenuus.

S. 4 Zeile 16 von unten statt Plantarreflexe, Plantarreflex.

S. 11 Zeile 15 von oben statt zur Erkrankung von, zur Erkrankung an Dementia paralytica.

S. 15 Zeile 6 von oben statt Schulze Comma, Schulze'sches Comma.

S. 18 Zeile 6 von oben statt die Anamnese zu spreche, die Anamnese zu sprechen.

S. 23 Zeile 16 von unten statt anzunehmen seien, anzunehmen sein.

Fig. I.

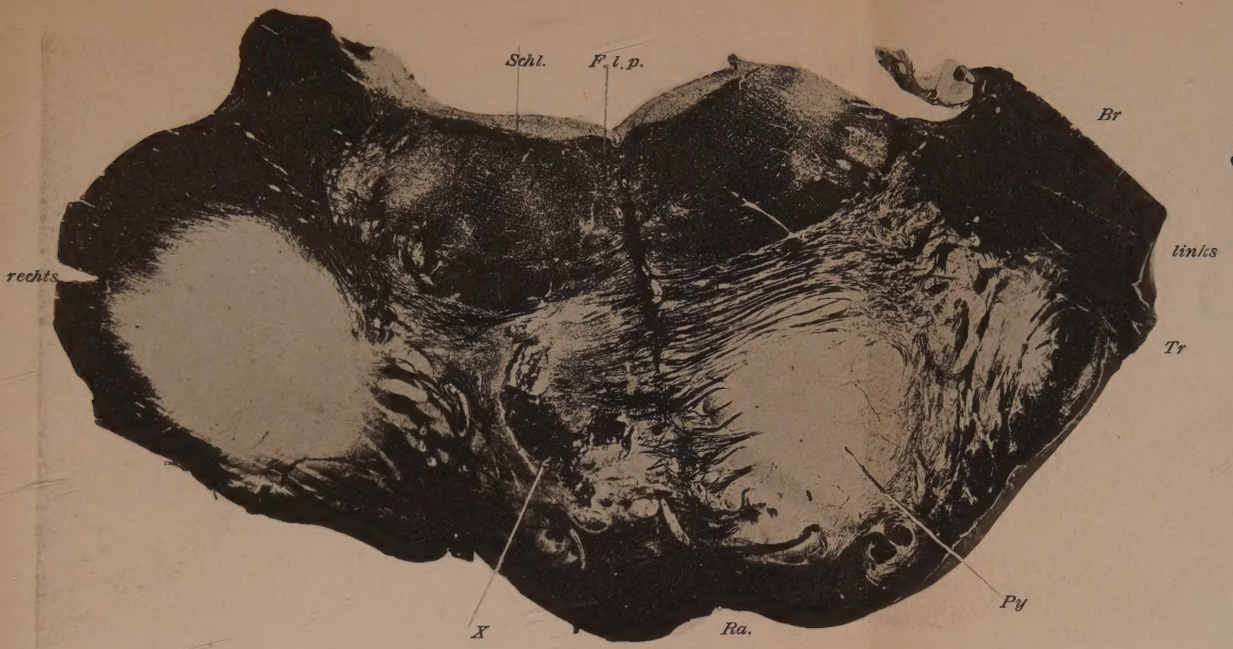
Schl.
F. l. p.
Br
links
rechts
Tr
Py
X
Ra.

Fig. III.

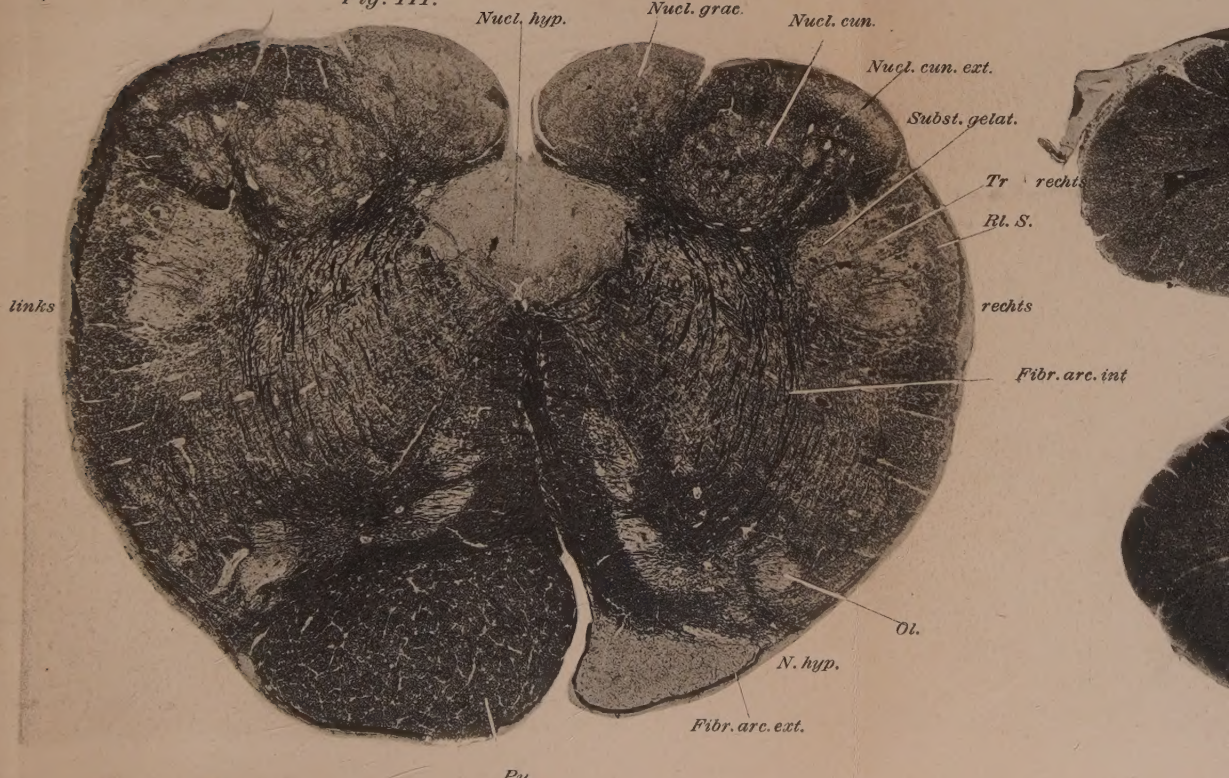
Nucl. hyp.
Nucl. grac.
Nucl. cun.
Nucl. cun. ext.
Subst. gelat.
Tr
rechts
Rl. S.
links
rechts
Fibr. arc. int
Ol.
N. hyp.
Fibr. arc. ext.
Py

Fig. II.

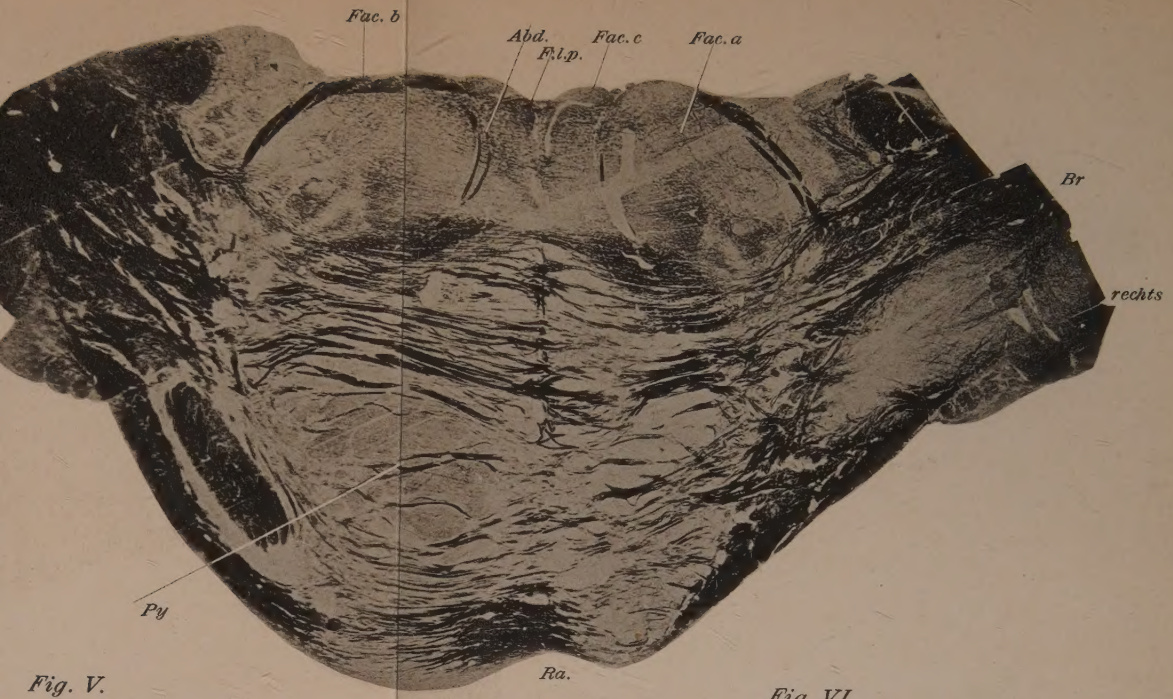

Fig. V.

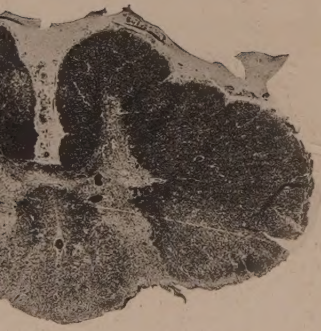

Fig. VI.

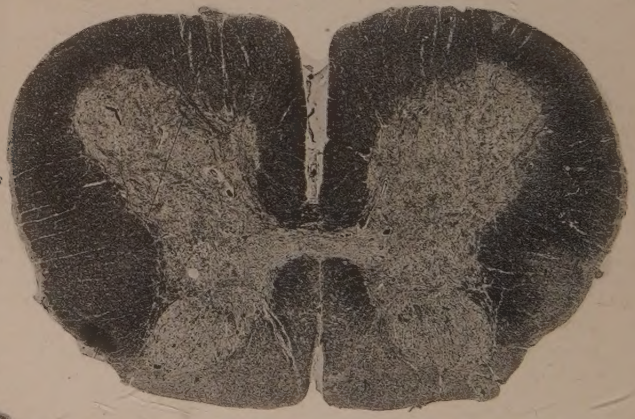
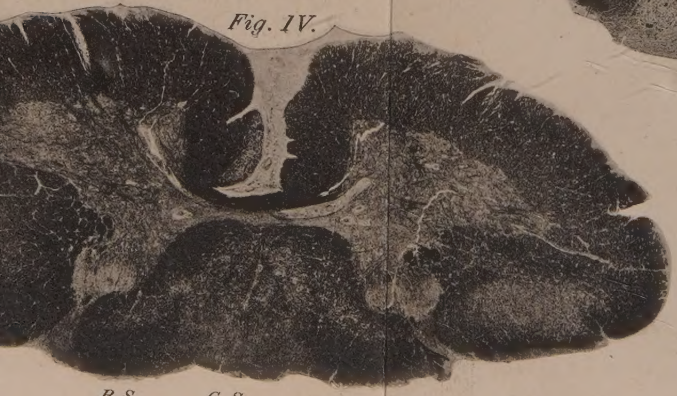
Fig. IV.